Carnet 13 LA FOURBURE.

Carnets d'un vétérinaire du cheval

Marc DEFONSECA DMV

La fourbure est une congestion importante de la membrane kératogène (chaussette recouvrant l'os du pied et le reliant à la corne) favorisée par une alimentation déséquilibrée, dans certains états nerveux, lors de dérèglements gynécologiques ou de non-délivrance des arrière-faix , dans certaines pathologies infectieuses, lors d'efforts trop intenses.
Il s'agit toujours d'une affection grave, très douloureuse, devenant rapidement chronique.

Rappel anatomique.

La vascularisation du pied comprend deux réseaux sanguins : un réseau nourricier et un réseau thermique. Tout se passe comme si le réseau thermique qui est situé dans la membrane kératogène était paralysé avec une diminution de la circulation du réseau nourricier de l'os du pied. Cette paralysie s'accompagne d'une congestion intense de la membrane kératogène (« un pied de goutteux dans une bottine militaire bien serrée ») avec une douleur intense.

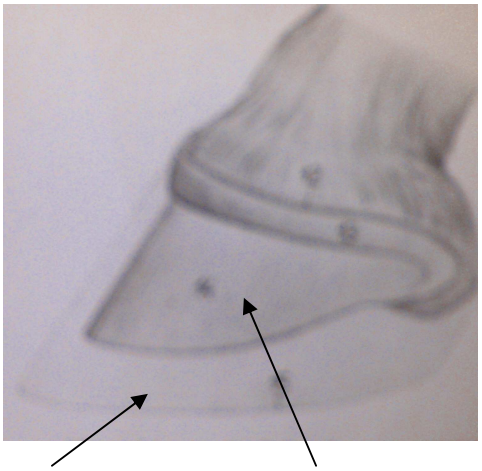

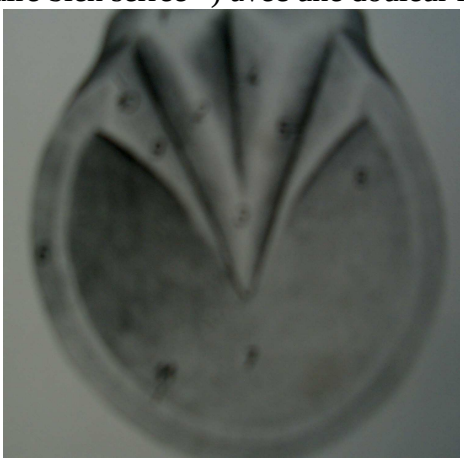

Sabot, membrane kératogène.

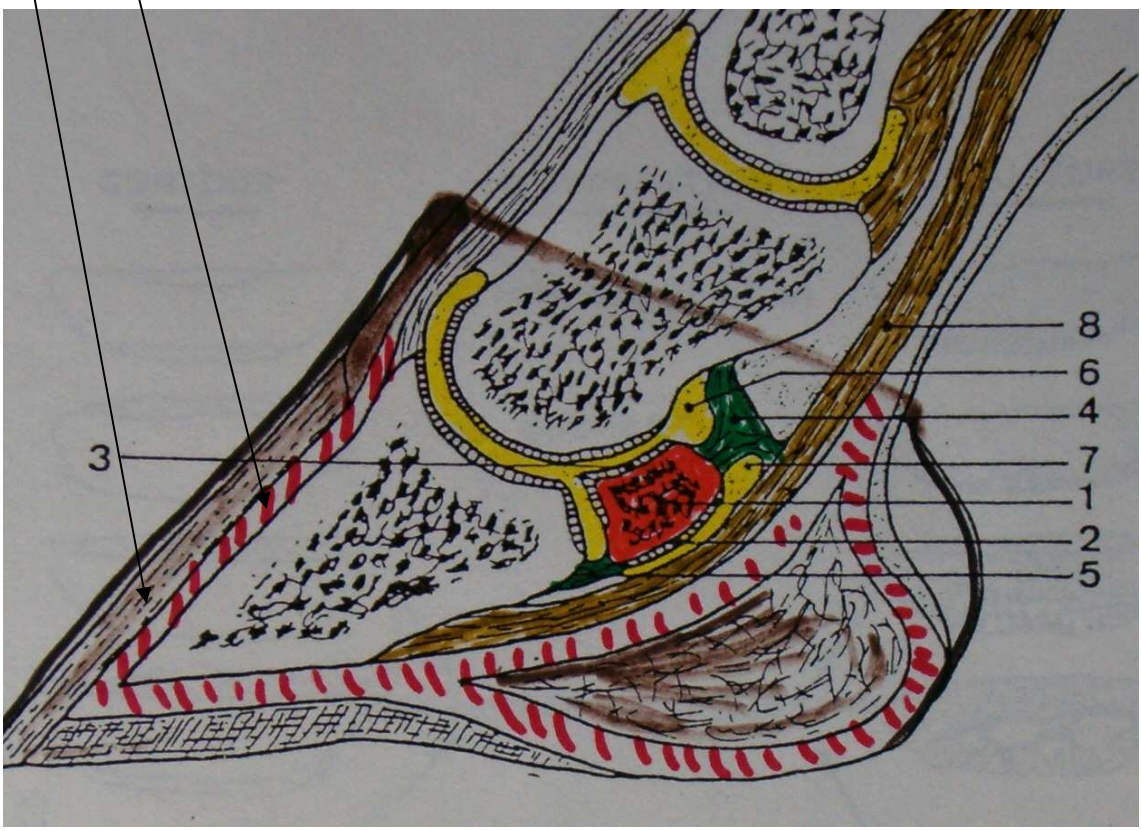

1 os naviculaire ou petit sésamoïde
2 et 3 cartilages articulaires
4 ligament sésamoïdien proximal
5 ligament sésamoïdien distal ou interosseux
6 synoviale du pied

Les ligaments collatéraux et les cartilages complémentaires ne sont pas représentés sur ce schéma. La vascularisation est très importante, surtout au niveau d'une chaussette d'insertion des feuillets du podophyle de la boîte cornée avec l'os du pied proprement dit.

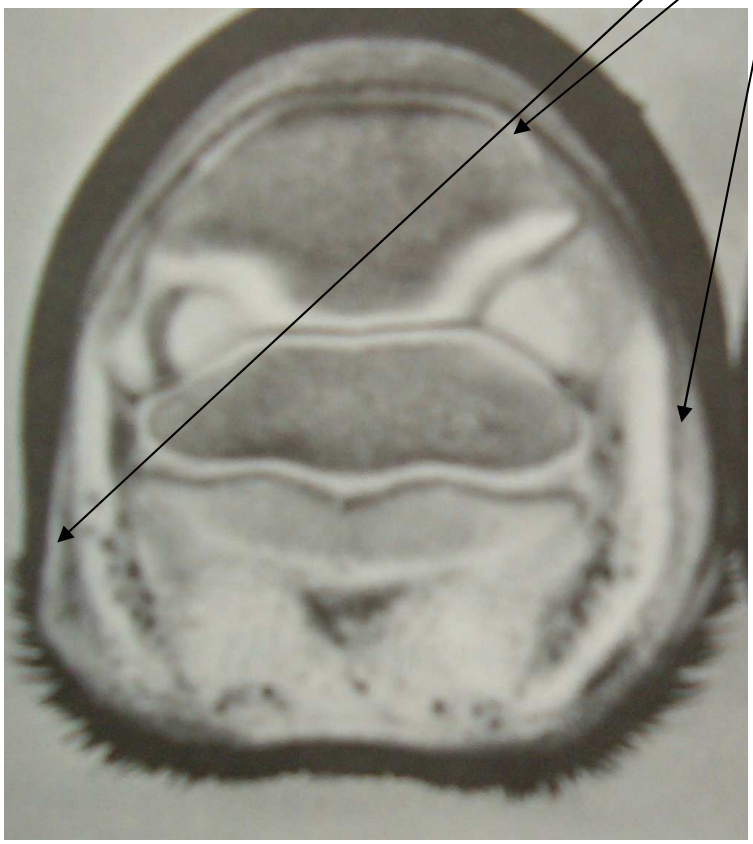

Coupe au niveau du naviculaire (horizontale) Il faut noter les différences d'épaisseurs au niveau de la pince, le podophyle est plus épais.

Vascularisation et innervation du pied.

Le nerf palmaire, **au niveau du boulet** est accolé postérieurement à l'artère digitale, celle ci étant accolée à la veine digitale (VAN).Ce nerf palmaire **innerve toute la boîte cornée et les structures y contenues.**

Sous le boulet, le nerf palmaire se ramifie et une de ses branches est le **nerf digité palmaire** qui innerve les **parties profondes du pied, dont l'os naviculaire.**

Pour une meilleure compréhension des anesthésies locales : l'insensibilisation du nerf digité palmaire (anesthésie basse au niveau du paturon) amène une insensibilisation des parties postérieures et profondes du pied tandis que l'anesthésie du nerf palmaire endort toute la boîte cornée ;l'anesthésie du boulet se faisant beaucoup plus haut

.

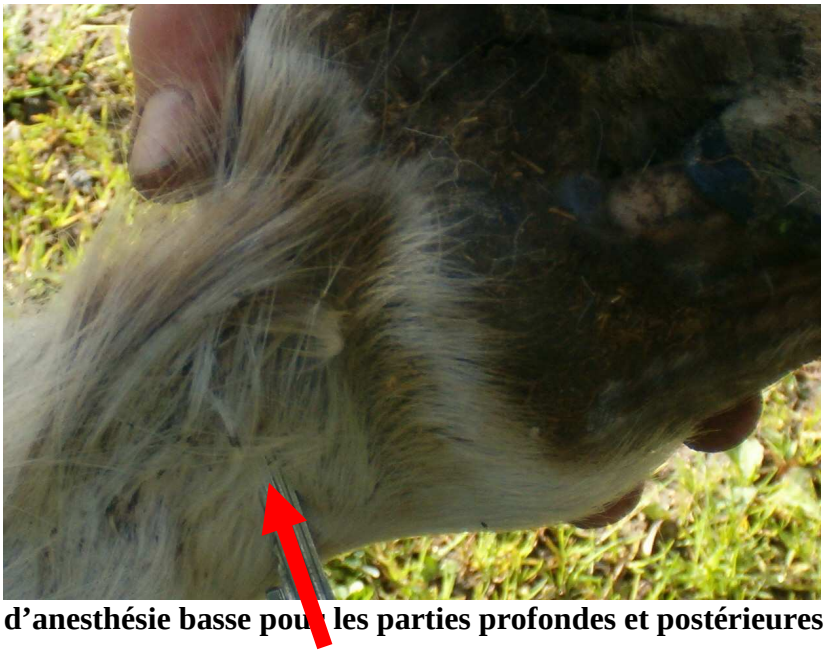

Endroit d'anesthésie basse pour les parties profondes et postérieures du pied

Endroit d'anesthésie pour endormir le pied dans sa totalité

Biomécanique des mouvements et des pressions au niveau 2 / 3 Phalangien

C'est normalement par les parties externes de la boîte cornée (talons, barres, quartiers, pince) que le membre entre en contact avec le sol, puis suite à un mouvement « roulé », la deuxième phalange descend sur la troisième, qui exerce une pression **dans** le sabot.

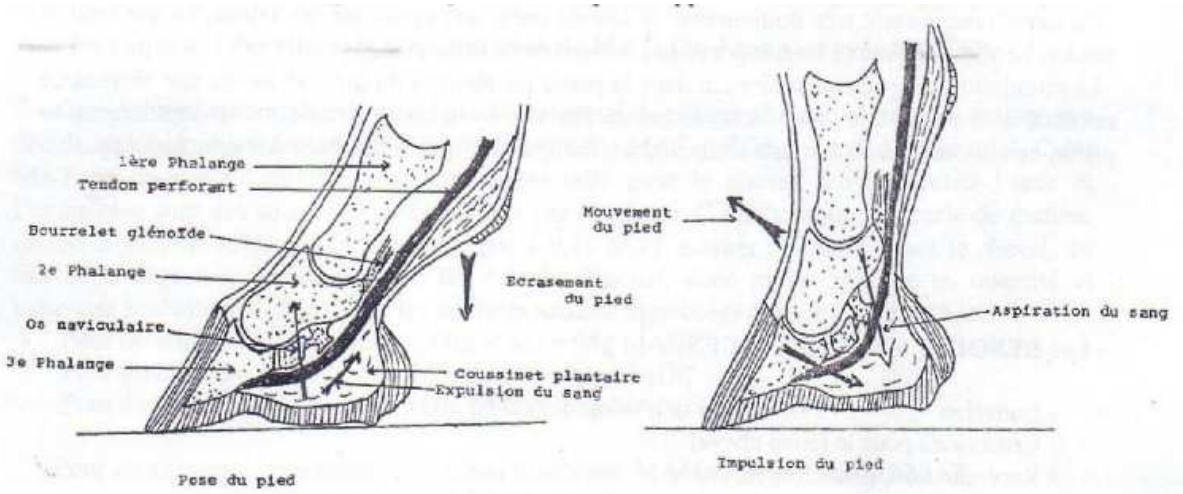

1- La pression sur la fourchette et les talons provoque un écartement des parois en quartier ; cette dilatation latérale du pied est contrebalancée par les cartilages complémentaires.
2- La paroi du sabot est composée de corne tubulaire interconnectée en lamelles sensitives et insensitives s'imbriquant dans une chaussette « sanguine » jusque dans l'os. Apparemment ces tubes n'ont pas une structure linéaire, mais plutôt spiralée, ce qui renforce l'élasticité.
3- Une autre structure servant à l'amortissement est tendineuse :
   - face postérieure du carpe (bride carpienne)
   - face postérieure du boulet avec une poulie sésamoïdienne renforcée par des anneaux tendineux et des insertions sur la face antérieure du boulet et des phalanges 1 et 2.
   - l'insertion du perforant sur la face palmaire du pied (en dessous en réalité) et qui coulisse sur l'os naviculaire.
4- Un système hydraulique antifrictions sans lequel les vibrations engendrées par les chocs amèneraient rapidement une fatigue tendineuse, musculaire et osseuse : les synoviales articulaires et tendineuses. En outre une **importante vascularisation intraosseuse agencée en** système trabéculaire est particulièrement bien observable. Ces trabécules sont spongieuses, infiltrées de **vaisseaux sanguins qui outre un rôle nourricier de l'os absorbent l'énergie de façon hydraulique.**

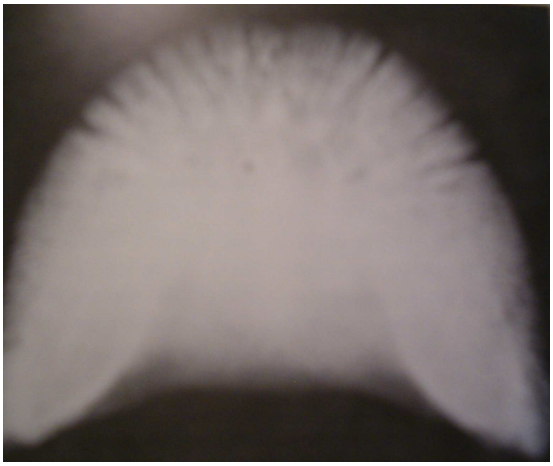
Os du pied : l'amortissement doit y être maximum.

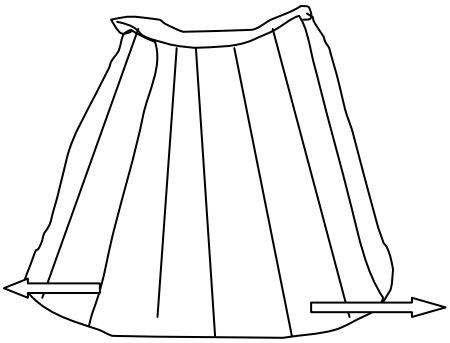

Structure lamellaire du sabot

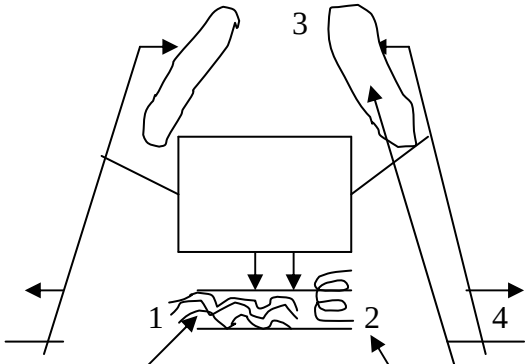

1. Bourse = hydraulique
2. Tendon+ fourchette= suspension
3. Cartilages com.= suspension
4. sabot = amortissement lamellaire + hydraulique sanguine

Structure lamellaire du pied

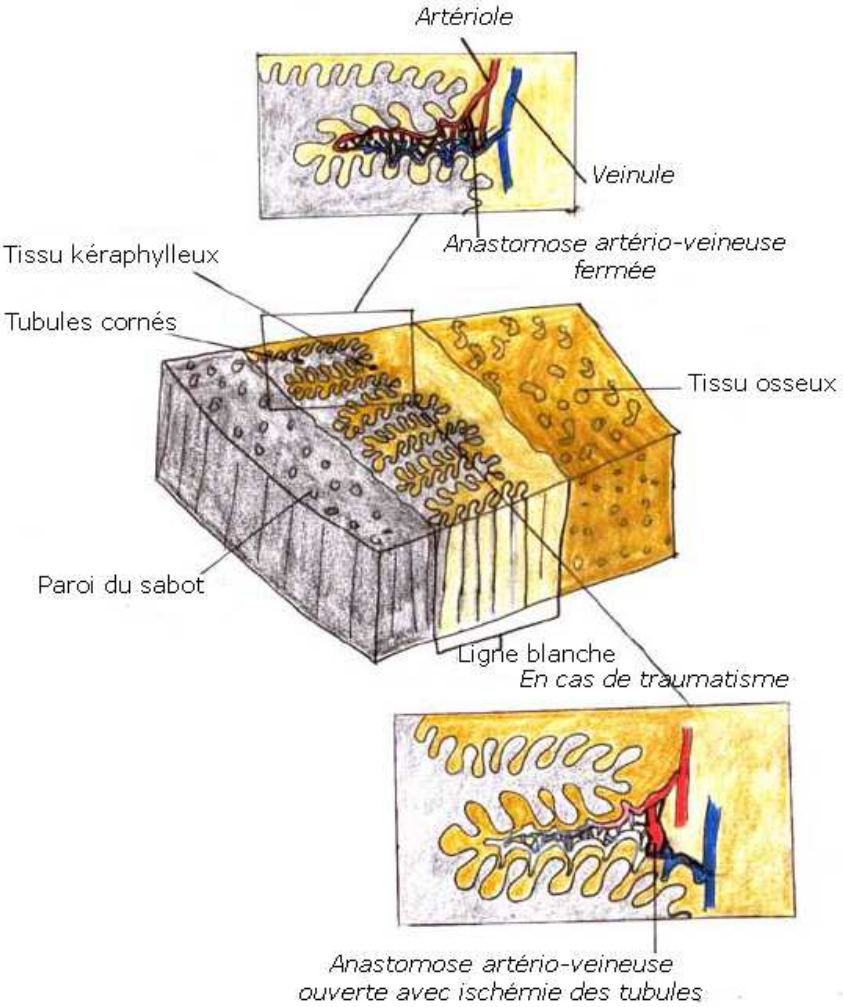

Quand la fourchette est à l'appui le sang veineux est expulsé, quand elle quitte le sol, le sang est aspiré.

Image radiologique d'un pied normal. Observer le parallélisme entre la ligne du fer, de la sole et de l'os du pied.

Les causes de la fourbure sont encore mal connues mais elles peuvent être

1. **La pléthore liée à des déficiences hépatiques et hormonales**.

- La surproduction d'acide lactique provenant de la digestion de l'amidon avec une accélération des fermentations abaisse le pH,
- L'activité bactérienne dévie vers la production d'amines vasomotrices et d'histamine, même de toxines bactériennes.
- Ces amines ne seraient plus détoxiquées
- Les produits de ce métabolisme agiraient au niveau des vaisseaux sanguins.
- L'intégrité du système vasculaire est essentielle à la nutrition des cellules produisant la synthèse de la kératine et des ciments intercellulaires.
- L'effet du poids sur une matrice de la corne endommagée provoque des ruptures de fibres collagènes et un affaissement de la troisième phalange.
- **Lors d'obésité, d'hyperglycémie, de résistance à l'insuline, le tissus adipeux est capable de produire de véritables « cytokines » inflammatoires.**

2. **Infection avec afflux de neutrophiles.**

Lors de la dégranulation des leucocytes, des enzymes (myéloperoxydases) sont libérés ainsi que des protéases, des collagénases, des prostaglandines et divers médiateurs. Ceux-ci activent au niveau de la membrane kératogène des processus inflammatoires.

3. **Nécrose de la membrane kératogène.**
D'origine ischémique, par effet des protéases et métallo-protéinases, par micro-thromboses,… cette nécrose provoque une réaction exsudative et protéolytique disséquant la membrane kératogène.

Symptômes.

Cette pathologie se rencontre surtout au niveau des antérieurs, commençant souvent par l'antérieur gauche, mais dans des cas plus sévères les quatre membres peuvent être atteints. Il ne faut pas non plus négliger les fourbures par « compensation », le poids du corps étant reporté sur le ou les membres sains.

Le **tableau clinique** de la fourbure **aigue** est

- la **douleur intense,**
- le cheval est campé du devant, marche en talons,
- recule en glissant des pieds,
- tourne sur ses postérieurs ou d'une pièce,
- se couche …
- la pulsation au niveau des artères digitales est intense, fort frappée.
- la respiration et le pouls sont accélérés,
- la muqueuse conjonctivale est congestionnée ou ictérique.

Examen sanguin.

- la vitesse de sédimentation des globules rouges est accélérée,
- la viscosité est augmentée,
- la réserve alcaline diminue,
- les transaminases augmentent
- la bilirubine augmente
- **augmentation du nombre de neutrophiles,**
- éosinophiles et lymphocytes en baisse.

Examen radiologique.

Un cliché est toujours intéressant pour objectiver la bascule de la 3ème phalange et permettre une correction orthopédique.

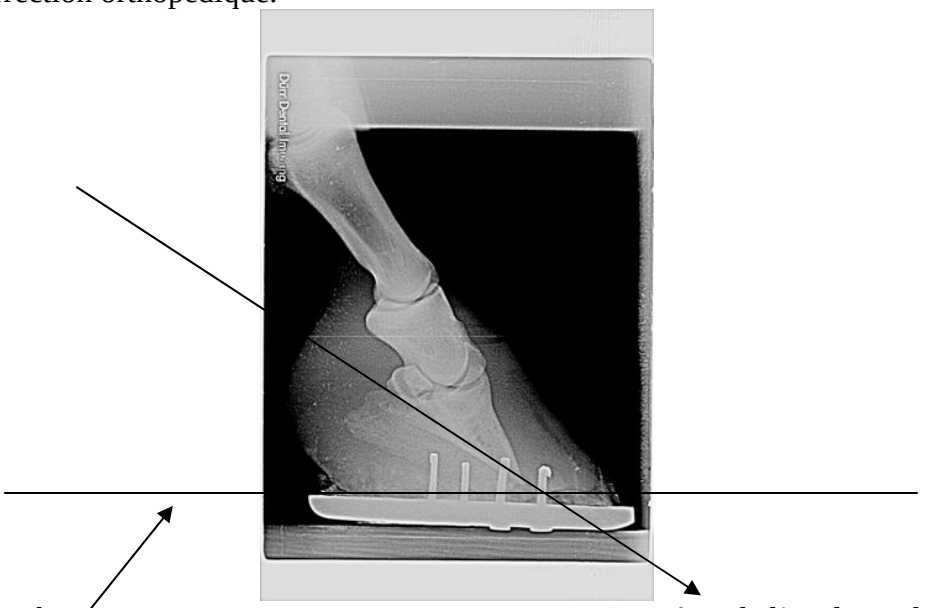

Axe du sabot

Axe de l'os du pied.

La démarche du cheval est suffisamment parlante, la pulsation est importante et ne pourrait être confondue, au début, qu'avec une bleime ou une fracture de la troisième phalange. Les vieux praticiens ont remarqué que la fourbure « démarre » souvent par l'antérieur gauche (pied du cœur).

Evolution vers la fourbure chronique :

- bascule de la troisième phalange vers l'avant, avec rétraction du perforant
- apparition d'une fourmilière au niveau de la ligne blanche antérieure,

Fourmilière : élargissement de la ligne blanche et décollement en pince ; plus rosé : membrane kératogène sous-jacente.

- **rétraction du perforant,**
- croissants de corne, de membrane kératogène, d'os avec perforation de la sole au niveau de la sole ;
- apparition de cercles sur la muraille plus larges en talons qu'en pince.

Evolution vers « FOUNDER ou SINKER ».

L'appareil suspenseur du pied du cheval se modifie sous l'effet de la rétraction du perforant.
Il est à noter que dans tous les processus douloureux subaigus ou chroniques au niveau de la boîte cornée (maladie naviculaire, fourbure) cette rétraction s'opère. Peut être sous l'influence de fibres nerveuses sensibles profondes.
Le « founder » est le type de fourbure dont la 3éme phalange bascule suite à la rétraction du tendon perforant et au désengrènement de la muraille avec apparition d'une fourmilière.

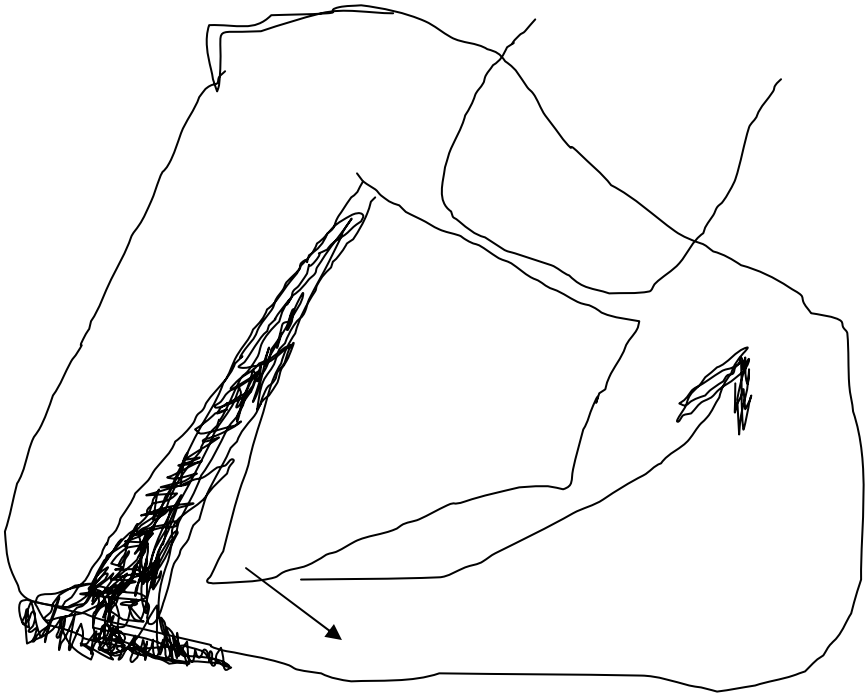

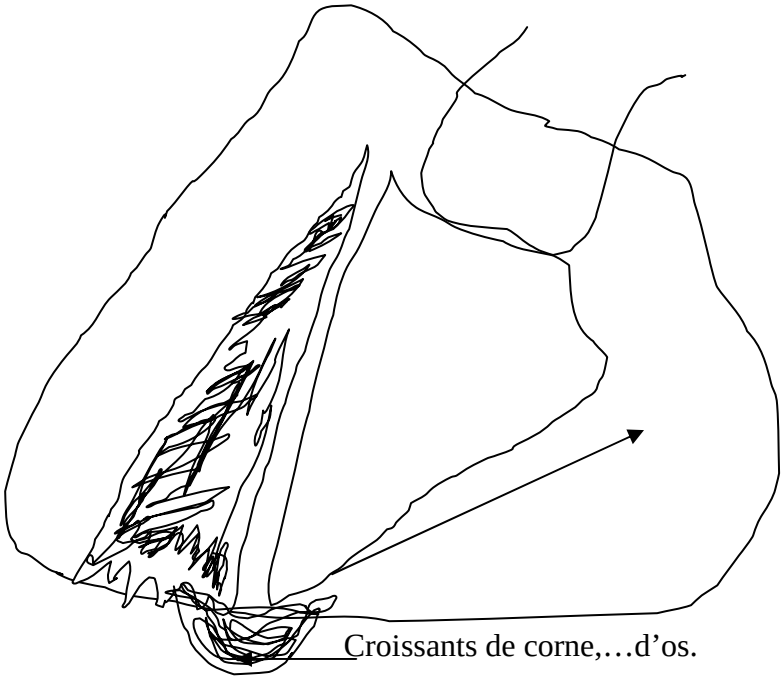

Il faut cependant observer que la douleur est plutôt pariétale, puisque le cheval marche plutôt sur les talons. Ceci conforte l'hypothèse d'une douleur intense provoquant une rétraction tendineuse par voie réflexe.

Le « sinker » est un terme plutôt réservé aux cas où la fourbure est telle que c'est tout l'engrènement du sabot qui est modifié par l'inflammation au niveau du podophyle. L'os du pied n'étant plus « suspendu dans sa chaussette » a tendance à descendre d'une pièce.

Traitements
Fourbure aigue.

Alimentation

Mise à la diète sévère, alimentation dépurative et adjonction d'antioxydants (aliment de type RED HORSE LAMINITIS ®.

Les acides gras poly-insaturés des groupes oméga 3 et 9. Plantes modifiant la circulation sanguine avec vasodilatation

Certaines plantes contenant des flavonoïdes, comme l'aubépine ; d'autres stimulant la circulation périphérique comme l'anis ou le ginkgo biloba sont préconisées comme adjuvants ou incorporées dans des aliments spécifiques.

ADDENDUM concernant les coussinets graisseux du pied, le rôle des matières grasses antioxydantes comme traitements préventifs et curatifs de la fourbure.

La fourchette est un coussinet digital composé de fibres conjonctives, élastiques, fort vascularisé et contenant des amas de graisse. Elle sert d'amortisseur absorbant les chocs sous la 3ème phalange, et de « pompe à sang » locale (appel de sang au lever et lors de pression redistribution de sang vers l'os naviculaire, l'os du pied et la membrane kératogène).

Le maillage de tissus conjonctif dense entre la corne, le tissu podophylleux et le périoste ressemble aux bourrelets d'un matelas.

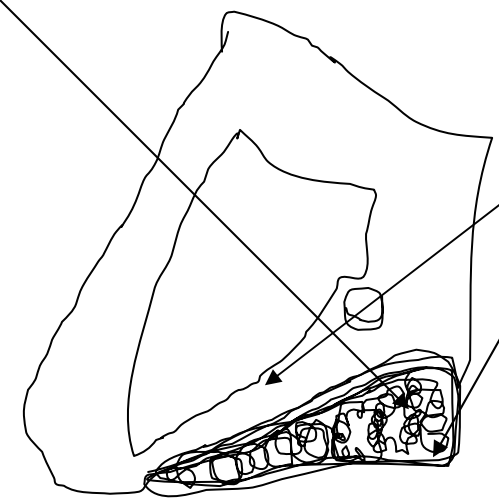

Entre ces mailles nous trouvons des fibres élastiques, des vaisseaux et **du tissu gras. Ce capitonnage graisseux assure vraisemblablement la protection du tissu podophylleux situé entre l'os et la corne. Il est principalement composé d'acides gras mono-insaturés comme l'acide oléique. Les zones du sabot plus pauvres en lipides comme la muraille, contiennent une proportion plus importante d'acide arachidonique principal précurseur de prostaglandines et leucotriènes.**

Régulation de l'inflammation dans la cascade de l'acide arachidonique

<table>
<tr><th colspan="2">Oméga 6 EFA</th><th>Oméga 3 EFA</th></tr>
<tr><td colspan="2">Zinc</td><td>ACIDE ALPHA LINOLENIQUE</td></tr>
<tr><td colspan="2">Magnésium</td><td>ACIDE EICOSAPENTAENIQUE (EPA)</td></tr>
<tr><td colspan="2">ACIDE GAMMA LINOLENIQUE</td><td rowspan="2">ACIDE DOCOSAHEXAENIQUE (DHA)</td></tr>
<tr><td colspan="2">Vitamine B6</td></tr>
<tr><td colspan="2">ACIDE DIHOMO GAMMA LINOLENIQUE</td><td rowspan="3">PGE3</td></tr>
<tr><td>PGE1</td><td>ACIDE ARACHIDONIQUE</td></tr>
<tr><td></td><td>PGE2 INFLAMMATOIRE</td></tr>
</table>

En vert, les facteurs favorisant la synthèse des PGE 1 et3
En rouge formation de l'acide arachidonique à partir de l'acide dihomo gamma linolénique (EFA ou acides gras essentiels)

Si l'utilisation de ces acides gras donnent d'excellents résultats chez les carnivores c'est peut être du à une déficience de ceux ci en désaturases delta 5 et 6 et rien ne permet d'extrapoler chez les chevaux.
Cependant certains auteurs attribuent à l'administration d'huile de lin, d'huile de germes de blé, une réduction du nombre de cas d'inflammations cutanées ou cornées.
Le traitement doit durer au moins 3 semaines.
Plus récemment une graine de CHIA SALVIA HISPANICA à raison de 130 à 250 grammes par jour semble facile d'utilisation sous forme naturelle et prometteuse dans l'apport de ces acides gras. Cette graine contient jusqu'à 60 % de ses MG sous forme d'oméga 3.

Il doit donc être possible via l'alimentation de développer une stratégie visant à optimaliser les % oméga 3 et 6 et 9. Par exemple le maïs contient plus d'acide arachidonique, l'herbe à certaines périodes de croissance contient plus d'acides linoléniques.

Du point de vue curatif, l'utilisation des antioxydants semble primordiale.
Trois types cellulaires sont impliqués dans le processus de fourbure : les cellules endothéliales, les neutrophiles et les kératinocytes. Les états liés à l'obésité, l'hyperglycémie, les inflammations liées avec l'activation des neutrophiles, les amines vasoactives,.. libèrent des « oxydases » enzymes libérant des médiateurs inflammatoires et des formes activées d'oxygène.
Les omégas 3 et 9 ont donc certainement un rôle d'avenir dans la prévention et le traitement des fourbures aigues.

Ostéopathie

Le but de l'ostéopathie est de rendre au squelette et aux ligaments lésés la motilité fonctionnelle qui fait défaut, par des techniques manuelles de mobilisation et de manipulation Ces techniques sont douces, ne font pas craquer les articulations et peuvent soulager des cas débutants.
Comme la douleur amène un état « de contracture » devenant un obstacle à la circulation sanguine locale, la zone « en souffrance s'ischémie et dégénère (théorie ostéopathique : règle de l'artère).
D'après la plupart des ostéopathes, c'est au niveau de la 7 ° cervicale qu'il y a blocage (peut être démarrage des nerfs radiaux).
L'ostéopathie structurelle se base sur des lois de la biomécanique et vise à résoudre manuellement les obstacles à la circulation sanguine et les blocages articulaires.
L'ostéopathie biodynamique propose une approche énergétique du patient.

Acupuncture

L’acupuncture est une très ancienne technique médicale utilisée pour prévenir et traiter des maladies, dont les boiteries.
Les points d’insertion des aiguilles varient de sites proches des zones douloureuses à des sites réflexes éloignés (à mettre en parallèle avec l’ostéopathie). Le traitement consiste à implanter des aiguilles aux points décrits ci après, à une profondeur amenant le sang à perler et pendant 20 minutes avec une manipulation amenant une « sédation réflexe »

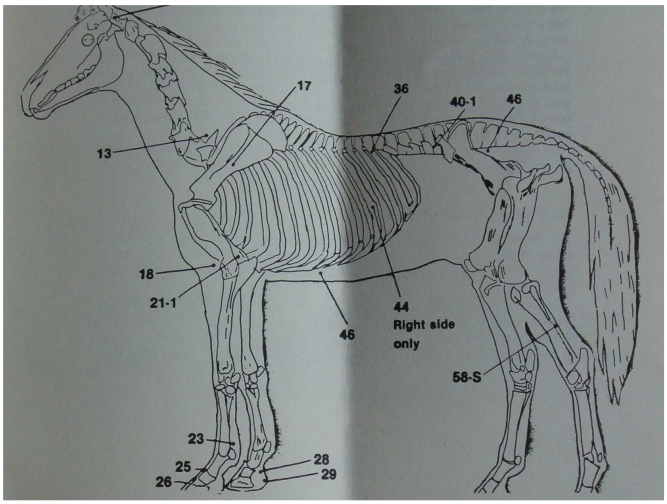

Le mécanisme d’action de l’acupuncture est complexe , voie nerveuse , voie humorale , stimulations corticales , voies réflexes signal perineural transmis par les cellules de Schwann propriétés électriques des points d’acupuncture .Il reste que cette technique relève effectivement le seuil de douleur , est non dopante et devrait être approfondie .
Les points décrits pour la fourbure se situent au niveau de la couronne, de chaque côté au dessus du cartilage complémentaire et surtout au niveau de la couronne en pince, quelques mm latéralement. Les aiguilles sont implantées assez profondément (à sang). (voir article veterinary medecine/small animal clinic. mars 1981).

Traitements homéopathiques.
D'après la loi de similitude l'idéal serait des extraits de Black Walnut.

Anti-inflammatoires non stéroïdiens AINS

Phénylbutazone

Un des plus anciens, anti-inflammatoire, antalgique, antipyrétique. Cette molécule agit par inhibition de la prostaglandine synthétase, ces prostaglandines étant responsables de la sensibilisation nerveuse aux stimuli mécaniques et aux substances libérées par des tissus enflammés (bradykinine).
La résorption est orale ou intraveineuse stricte, la concentration synoviale étant la moitié de la concentration plasmatique et la demi vie d'élimination est de 80 heures en moyenne.
La posologie orale varie de 2 grammes à 4 grammes par jour.
Des traitements excédant 1 à 2 semaines à cette posologie amènent des gastralgies , de l'inappétence , parfois des hématopathies , des doses trop fortes amenant des oedèmes et une diarrhée profuse . L'élimination hépatique et rénale peut également amener des troubles à la longue.
Hormis le coté antalgique, elle accélère un processus anticoagulant et une vasodilatation.

Flunixine (méglumine)

Antalgique, antipyrétique, cet anti-inflammatoire est 4 fois plus efficace que la phénylbutazone. Les réserves sont les mêmes que pour cette dernière, la posologie par voie IV est de 10 à 15 ml par cheval et par jour, en pâte, pour la voie orale : une seringue de pâte pour 450 kg, en granulés, à mélanger avec les aliments : 2 sachets par jour.

Meloxicam

AINS, antalgique, analgésique, anti-inflammatoire de classe des oxicams, très bien absorbé par le tube digestif et sans doute moins irritant. S'administre per os avec une solution à 15 mg/ml.

Il existe une liste non exhaustive de nouvelles molécules, en général bien tolérées par le cheval, avec pour certains l'avantage d'être relativement anticoagulants ou bien tolérés par la muqueuse gastrique : acide tolfénamique (2mg/kg max) ; nouveaux Coxib ;…

Anticoagulants et vasodilatateurs périphériques

- l'héparine par voie IV, surtout sous forme **fractionnée.**
- des dérivés de la coumarine (antivitamine K) avec les risques hémorragiques.
- dans le même ordre d'idée l'isoxsuprine, comme vasodilatateur périphérique, anticoagulant (posologie 1,5 ml par 100 kg per os pendant 6 semaines) .Une forme injectable de cette molécule existe aussi.
- notons aussi pour mémoire l'acide acétylsalicylique tant pour ses propriétés analgésiques que légèrement anticoagulantes

- L’acépromazine est utilisée pour ses propriétés sédatives et vasodilatateurs périphériques. En outre cette molécule inhibe l’activation des neutrophiles.

Cortisoniques.

- **Les anti-inflammatoires seront NON CORTISONIQUES**. En effet chez le cheval, l’injection de cortisoniques provoque l’apparition d’un pic sanguin de neutrophiles, pouvant aggraver la fourbure.

Antibiotiques.

Puisque les facteurs déclencheurs de la fourbure peuvent être d’origine endotoxiniques ou septiques (métrites, synovites, entérites) ce traitement anti-infectieux sera mis en place le plus vite possible.

- Les antibiotiques semblent jouer un rôle favorable, surtout les céphalosporines.

Adjuvants divers.

- La saignée importante (au moyen d’un trocart) de 5 à 10 litres pour amener une modification de la circulation périphérique. La saignée du pied doit être évitée à cause des risques septiques locaux et d’affaiblissement des structures lamellaires du podophyle.
- L’anesthésie locale au niveau du boulet permet des soins et le lever du pied.
- Refroidissement des pieds par l’eau, des compresses contenant de la glace.
- Ne pas déferrer, au plus retirer ou desserrer quelques clous.
- Pédiluve ou mieux rivière ou ruisseau (2 à 4 heures) si le fond n’est pas vaseux.

Soins de pieds, maréchalerie, ferrures orthopédiques.

- Essai de suppression de pressions au niveau plantaire et muraille.
-

Puisque le cheval essaie de reporter les pressions sur les parties postérieures du pied, il semble logique d’essayer d’élargir cette surface de pression postérieure, soit par des bandages enserrant 2 rouleaux de gaze sous la fourchette ou les talons, soit en plaçant une grosse couche de composites sous le sabot.

« Founder ».

La sole se comble par basculement de la troisième phalange, apparaissent successivement la fourmilière, des croissants de corne de chair et d'os, et une fistulisation au niveau de la couronne avec beaucoup d'exsudats pouvant même conduire à une chute de sabot.
L'évolution vers une pododermatite septique est fréquente.
L'examen radiographique permet à se stade de fonder un pronostic et d'aider à l'élaboration de moyens orthopédiques rétablissant un équilibre. Le cheval doit « poser à plat ».

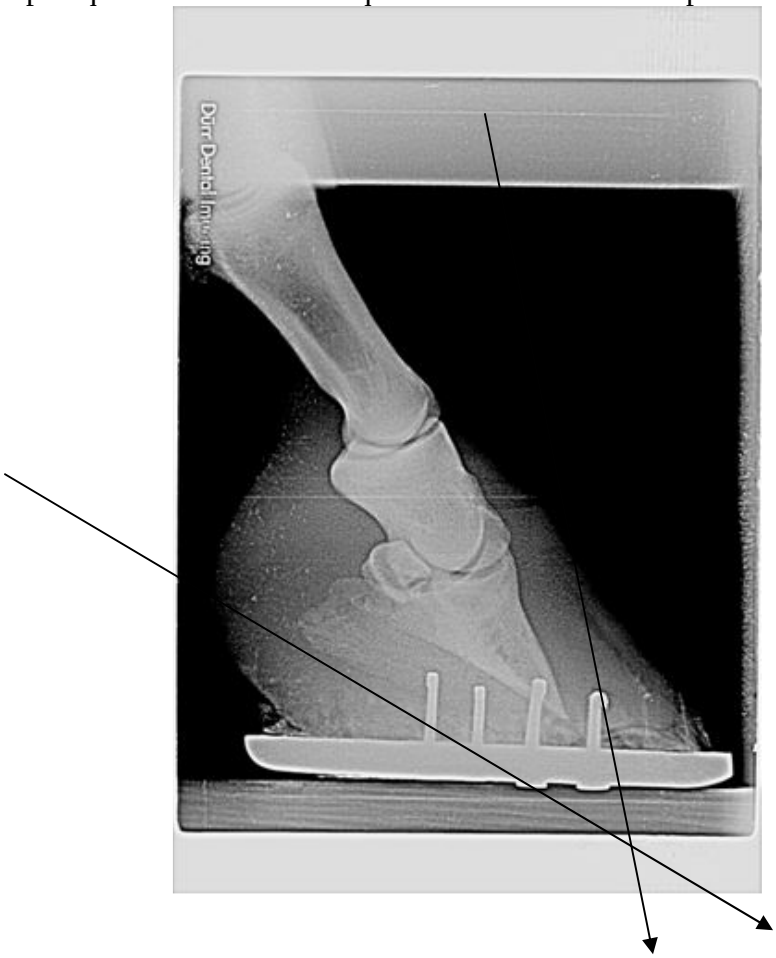

Les flèches indiquent les nouvelles angulations à essayer d'obtenir par parages successifs des talons et « râpage » de la muraille en pince.

Fourbure chronique.

Quand les symptômes aigus sont disparus, les dégâts liés à la bascule de la troisième phalange sont irréversibles et nécessites pendant plusieurs mois, voire plusieurs années des ajustements orthopédiques. Il n'est pas rare de voir un 2ème sabot pousser le long du nouvel alignement osseux et podophylleux.

2ème sabot repoussant le 1er.

L'avulsion d'une partie de la muraille peut être tentée en cas de débris cellulaires, exsudats importants, mais dans la majorité des cas un traitement expectatif avec râpage des parties nécrosées serait préférable.



Avulsion en pince (dessin).

Un principe orthopédique consiste en un repositionnement autour de la 3ème phalange en essayant de diminuer les pressions en pince et stimuler le flux sanguin. Ceci peut être obtenu en accentuant la charge sur la fourchette (pompe à sang graisseuse), les barres et en diminuant les pressions en pince. Pour ce faire il faut râper fortement les talons pour amener la fourchette à l'appui.

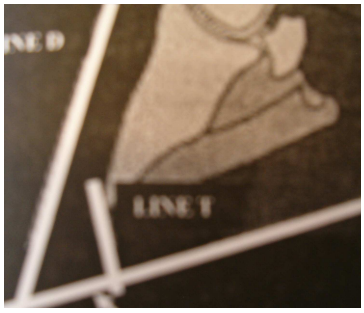

Calculs et dessin d'après radiographies.

Certains auteurs calculent ainsi une founder distance.
Comme la corne est de très mauvaise qualité, que les talons ne peuvent pas toujours être abaissés, des stratagèmes comme des composites de dentisterie remplissant les parties postérieures du pied ainsi que des renforts à coller peuvent être envisagés. De même les fers à coller.

1. combler les parties postérieures du pied.

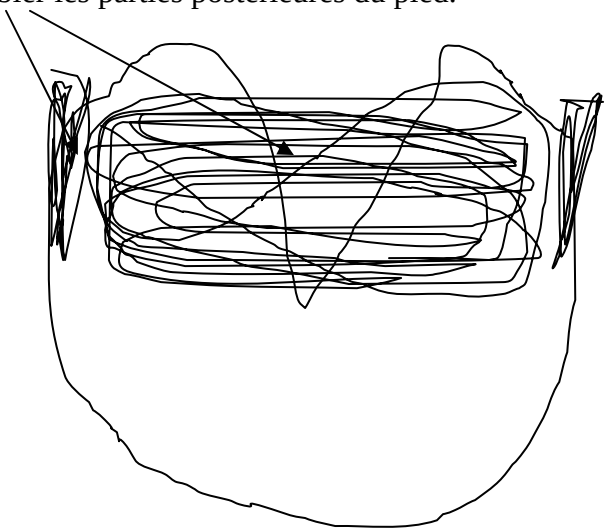

2. poser ou coller un fer de type REVERSE WEDGE SHOE.

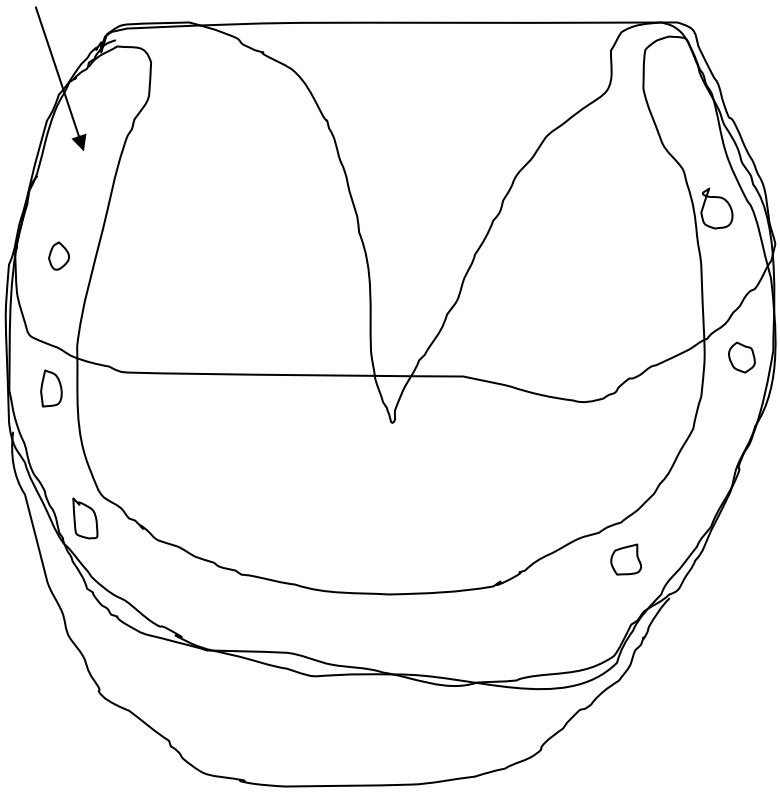

Schneider. La transversale est bombée de façon à protéger la sole.

Pronostic.

Il est toujours grave et réservé en raison de la douleur, des complications, des investissements affectifs, médicaux, en temps…
Dès qu'il y a bascule ou enfoncement du pied, il y a invalidité ultérieure.
C'est pourquoi dans des cas graves (perte de sabot, perforations, claudication importante et permanente) l'euthanasie reste un dernier recours.